

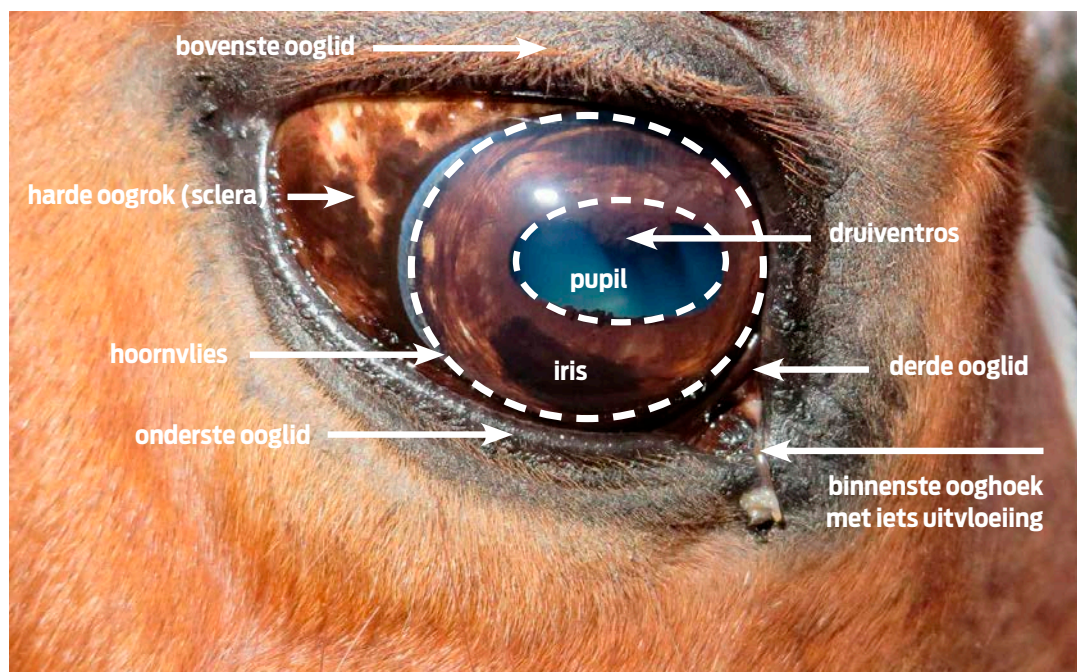
EERSTE HULP BIJ VIEZE OGEN

Veel paardeneigenaren krijgen te maken met vieze ogen en transtropen bij hun paard. Waardoor ontstaan vieze ogen en een transtreep eigenlijk en wat kun je eraan doen?

TEKST MARIANNE SLOET EN HANNEKE HERMANS FOTO DIRK CAREMANS

**Het oog is een
ingewikkelde
ronde structuur
die als een bal
ligt ingebed
in de oogkas**

Prof. dr. Marianne Sloet (hoogleraar Equine Internal Medicine) en drs. Hanneke Hermans (specialist Chirurgie Paard) zijn beiden werkzaam bij de Universiteitskliniek voor Paarden in Utrecht.
www.diergeneeskunde.nl



Het oog is een ingewikkelde ronde structuur die als een bal ligt ingebed in de oogkas. Het oog is aan de achterzijde via de oogzenuw, bloedvaten en oogspieren verbonden met de schedel. Door alle oogspieren kan het oog goed heen en weer en op en neer bewegen. De binnenzijde van de oogleden en een deel van de buitenzijde van de oogbol zijn bekleed door slijmvlies, zodat bewegen soepel gaat. De traanklieren zorgen voor voldoende traanvocht om het slijmvlies van oog en oogkas (conjunctiva) goed vochtig te houden, zodat ze makkelijk langs elkaar glijden. Ook de doorzichtige voorzijde van het oog, het hoornvlies (cornea), heeft een traanfilm, die uitdrogen voorkomt.

TRAAANVOCHT

De traanklieren maken continu een beperkte hoeveelheid traanvocht aan, die net genoeg is om de bovengenoemde taken uit te voeren. Als er iets te veel traanvocht wordt geproduceerd kan dit via de traanbuis, die aan de binnenkant van het oog in de binnenste ooghoek begint, worden afgevoerd naar de neus. Als je goed in de neus kijkt, kun je de uitmonding net zien zitten. Als er (veel) te veel traanvocht wordt geproduceerd of als de traanbuis verstopt is, loopt het overtollige vocht via de binnenste ooghoek over de huid naar beneden. Dat veroorzaakt een traanstreep.

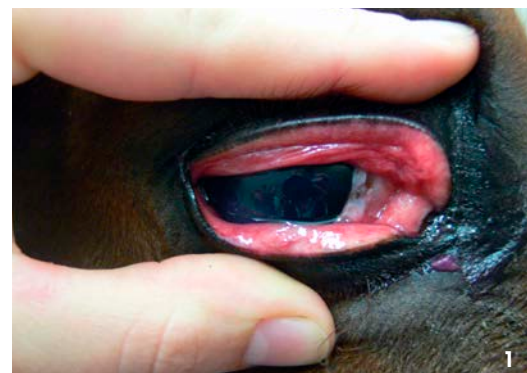ONTSTEKING OOGSLIJMVLIES

Een conjunctivitis is een ontsteking van de conjunctiva (oog-slijmvlies). Er zijn vele oorzaken voor zo'n ontsteking. Er zijn oorzaken die alleen één of

twee ogen aantasten (zoals stof, vuil, veel vliegen, een verwonding of verschillende soorten kiemen) en oorzaken waarbij de ontstoken ogen slechts een onderdeel van de problemen zijn (zoals een griepvirus). Bij conjunctivitis is het oog-slijmvlies rood en vaak gezwollen en vormt zich meer of minder pus. Als de traanbuis de verhoogde traanproductie niet meer aankan of als de traanbuis door de pus is verstopt, loopt het vocht in de ooghoek uit het oog en vormt een traanstreep. Als er verder geen bijzonderheden zijn, zal de dierenarts een oogzalf voorschrijven waarmee je het oog meerdere malen per dag behandelt. De ontsteking moet dan in enkele dagen tot een week volledig verdwijnen.

HOORNVLIESBESCHADIGING

Als een paard een takje in het oog krijgt of het oog stoot, kan het hoornvlies (cornea) beschadigen. Het oog gaat tranen en het paard knijpt het dicht, omdat de beschadiging pijn doet. Door het tranen ontstaat vaak een traanstreep. Een beschadiging van het hoornvlies veroorzaakt meestal een vertroebeling van het oog.



beling van het oog en er is vaak een blauw-witte waas zichtbaar op het hoornvlies. Hoornvliesbeschadigingen moeten zo snel mogelijk door een dierenarts worden gezien om de ernst vast te stellen en te beslissen of doorsturen naar een specialist noodzakelijk is.

MAANBLINDHEID

Maanblindheid (uveïtis) is een zeer ernstige oog-aandoening die gebaseerd is op ontsteking van de iris en de diepere delen van het oog. Het is een (zeer) pijnlijke aandoening en het paard knijpt voortdurend met het oog. Bij de Appaloosa komt een vorm van maanblindheid voor die niet pijnlijk is en waarbij vaak beide ogen aangedaan zijn. De klassieke, vaak steeds terugkerende maanblindheid is een immuungemedieerde aandoening. Dat wil zeggen dat de ziekte te maken heeft met een verstoorde afweerreactie van het lichaam. De oorzaak is nog niet met zekerheid bekend. Ook wordt een aanval van maanblindheid wel gezien na beschadiging van het oog door een doorn of een tak, een plaatselijke ontsteking door kiemen, een stevige klap op het oog (zonder dat er veel te zien is) of een algemene ziekte zoals griep. Het grote probleem van maanblindheid is dat de ontsteking de neiging heeft steeds terug te komen en zo het oog steeds verder te beschadigen, waardoor uiteindelijk blindheid optreedt. Er is met een goede intensieve behandeling veel te bereiken, maar ook dat moet onder begeleiding van een dierenarts en soms een specialist. De behandeling van maanblindheid is intensief (8-12x per dag) en er zijn tegenwoordig speciale toedieningssystemen die in het ooglid kunnen worden gehecht. Dit is echt noodzakelijk wanneer het paard de behandeling niet goed toelaat.

WAT KUN JE ZELF DOEN?

Als het paard een traanstreep heeft, kijk je eerst goed of het paard één of beide ogen dichtknijpt en

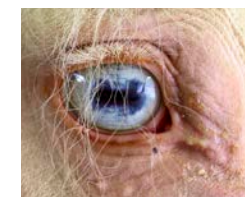duidelijk pijn heeft en of het hoornvlies misschien blauw kleurt. Als dat het geval is, moet de dierenarts met spoed komen. Als het paard verder niet met de ogen knijpt en je vrolijk aankijkt, kun je de ooghoek en de huid voorzichtig schoonmaken met een tissue of een schoon washandje nat gemaakt met wat gekookt water of beter nog met een beetje lenzenvloeistof. Het is belangrijk om het hoornvlies niet aan te raken en alleen voorzichtig uit de ooghoeken het vuil te verwijderen. Neem iedere keer een schoon washandje of een nieuwe tissue, want anders is het middel erger dan de kwaal. Wrijf vervolgens voorzichtig de huid droog met een schone (papieren) handdoek.

VERSTOPTE TRAANBUIS

Als een of beide ogen blijven tranen en/of 'pussen', kun je het beste met je dierenarts overleggen. Misschien is de traanbuis verstopt. Een dierenarts kan vanuit de neus redelijk makkelijk de traanbuis doorspoelen met een speciaal daarvoor bestemd slangetje en dan is het probleem weer verholpen.

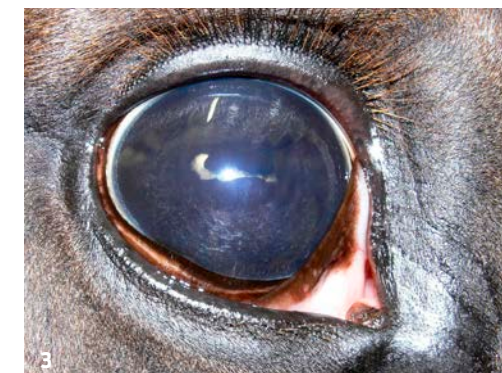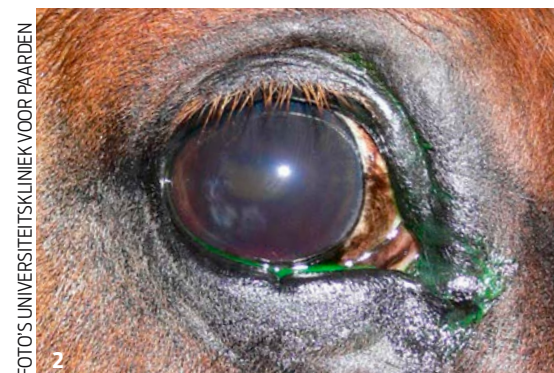NIET AFWACHTEN

Veel vieze ogen met een traanstreep zijn niet zo ernstig en zullen met wat verzorging goed opknappen. Als het paard echter ook met één oog of met beide ogen knijpt of als het hoornvlies niet helder is, dan moet je met spoed een dierenarts waarschuwen. Voor paarden geldt hetzelfde als voor mensen: er kan nog heel veel worden 'gerepareerd', als je er maar snel bij bent.



Niet met elk oog dat er 'anders' uitziet, is iets mis. Een witte iris is bij een paard met de cremello-kleur niet ongebruikelijk en dus niet afwijkend.

Bij paardenogen kan nog heel veel worden 'gerepareerd', als je er maar snel bij bent



1. Ontsteking van het oog-slijmvlies (conjunctivitis).
2. Dit hoornvlies is iets troebel. Het oog is net gedruppeld met een groene kleurstof, die eventuele beschadigingen zichtbaar maakt.
3. Chronische maanblindheid met een sterk samengetrokken pupil.